ISSN 1512-1461

გლაუკომა ბიომექანიკის თვალსაზრისით

ნ. გოცირიძე

თბილისის სახელმწიფო სამედიცინო უნივერსიტეტი (თსსუ tssu tsmu), მათემატიკის, ინფორმატიკის და ბიომექანიკის დეპარტამენტი, ვაჯა ფშაველას 33, თბილისი, საქართველო

e-mail: nikgotsiridze@gmail.com

ანოტაცია:

ბიომექანიკური კვლევების სწრაფი პროგრესი აჩქარებს მიღებული შედეგების დანერგვას კლინიკურ პრაქტიკაში. თვალის ბიომექანიკური თვისებების შესწავლის დროს ყველაზე უფრო რთული ამოცანაა ინდივიდის in vivo პირობებში თვალის შემადგენელი ქსოვილების ბიომექანიკური პარამეტრების რაოდენობრივი შეფასება. ვიზუალიზაციის და გამოსახულების ციფრული დამუშავების თანამედროვე ტექნოლოგიები საშუალებას იძლევა წარმატებით გადაიჭრას აღნიშნული პრობლემები. ძალიან მიშვნელოვანია ბიომექანიკის თეორიული და პრაქტიკული მონაცემების საფუძველზე შემუშავდეს სხვადასხვა ოფთალმოლოგიური დაავადებების მკურნალობის ალგორითმები. რაც შეეხება ღია და ჩაკეტილ კუთხიან გლაუკომებს, ექსპერიმენტული მონაცემები ადასტურებენ თუ რაოდენ მნიშვნელოვანია თვალის სკლერის და დაცხრილური ფირფიტის ბიომექანიკური თვისებების რაოდენობრივი მაჩვენებლების დადგენა. წინამდებარე მიმოხილვით ნაშრომში მოცემულია მცდელობა, ვაჩვენოთ რომ თვალი, როგორც ერთიანი ფიზიოლოგიური სისტემა ბიომექანიკური პრინციპებით ფუნქციონირებს. ნაჩვენებია ბიომექანიკური კვლევის შედეგების გამოყენების გზები, როგორც თვალის სხვადსხვა დაავადებათა პათოგენეზის გასაგებად, ასევე კლინიკურ პრაქტიკაში.
საკვანძო სიტყვები: ბიომექანიკა, გლაუკომა, პრაქტიკული ოფტალმოლოგია

მხედველობის ორგანო, მოთავსებულია თავის ქალის წინა ნაწილში – თვალბუდეში. მექანიკის თვალსაზრისით თვალის კაკალი შეიძლება განვიხილოთ, როგორც დაძაბულ–დრეკადი ჩაკეტილი კომპოზიტური გარსი, რომელიც შევსებულია უკუმშვადი სითხით. ცილოვანი ბოჭკოების შრე, რომელიც იცავს თვალის კაკალს და აძლევს ფორმას სკლერას უწოდებენ და მას უერთდება 6 კუნთი, რომლებიც უზრუნველყოფენ თვალის მოძრაობას. ადამიანის თვალის კაკლის დიამეტრი დაახლოებით 24სმ–ია, ხოლო მასა 6–8 გრამია. თვალის კაკლები ისეა განლაგებული, რომ მაქსიმალურად ეფექტურად უზრუნველყოფს ობიექტის მოცულობით სიღრმისეულ აღქმას. თვალის კაკალს გარს აკრავს სამი გარსი: სკლერა–ცილოვანი გარსი, სისხლძარღვოვანი (ქოროიდული) გარსი და ბადურა–retina (იხ.ნახ.1).

ISSN 1512-1461

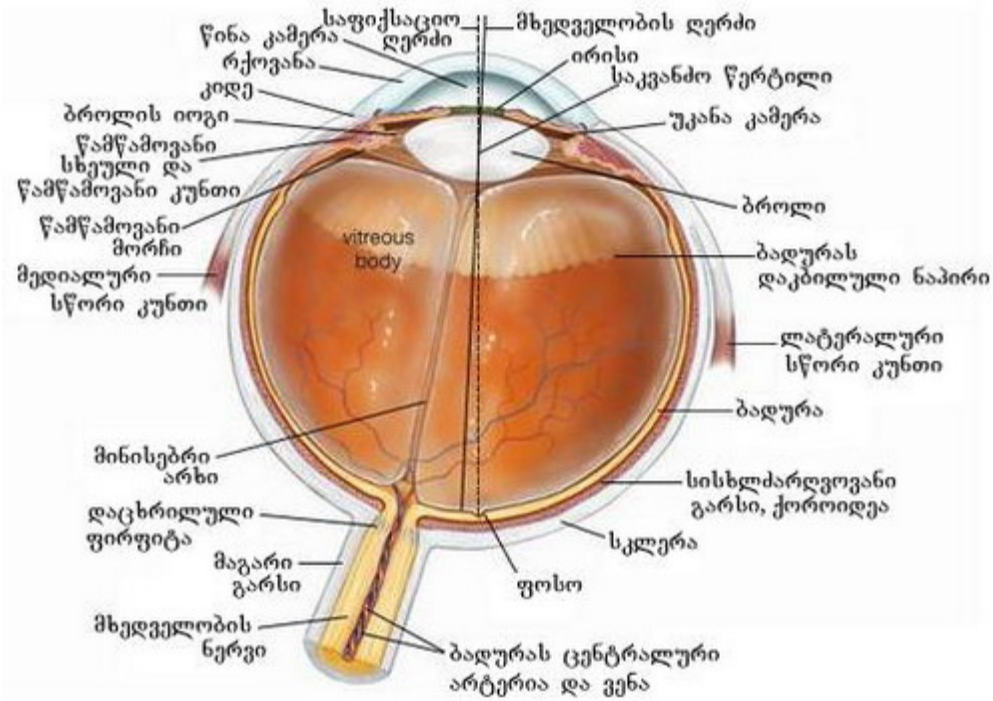

ნახ. 1 ადამიანის თვალის ანატომიურ–ოპტიკური ელემენტები. ადაპტირებულია [3]–დან

თვალის კაკალი მექანიკის თვალსაზრისით წარმოადგენს თხელ სფეროსთან მიახლოებულ გარსს, რომელიც შევსებულია სათხით. თხელი, მოქნილი მემბრანა თვალის მოცულობას ორ ნაწილად ყოფს. თვალის კაკლის უკანა მოცულობა ამოვსებულია ბლანტი ნივთიერებით – მინისებური სხეული (vitreous body) – სტაციონალურ პირობებში (როდესაც გარსზე არ მოქმედებს დროზე დამოკიდებული გარეშე ძალები) მინისებური სხეული მოსვენების მდგომარეობაშია და მასში წნევა $P = P_1 = const$. ამ წნევის მნიშვნელობა და მინისებური სხეულით შევსებული მოცულობის ფორმა დამოკიდებულია იმ გარსების დრეკად თვისებებზე, რომლებიც შემოსაზღვრავენ მინისებურ სხეულს. ისინი აგრეთვე დამოკიდებული არიან იმ გარეშე ძალებზე, რომლებიც მოქმედებენ ამ გარსზე, კერძოდ ეს ის ზემოქმედებაა, რომელსაც ახდენს თვალის კაკლის წინა მოცულობაში არსებული სითხის წნევა.

ცილიარული სხეული გამოიმუშავებს თვალშიდა სითხეს (წყლისებური ნამი), რომელიც უზრუნველყოფს თვალის უსისხლძარღვო სტრუქტურების (რქოვანა, ბროლი, მინისებური სხეული) კვებას. წყლისებური ნამი სპეციალური სადრენაჟი აპარატით, ძალიან დაბალი სიჩქარით (დაახლოებით υ=1მმ ^{3}/წმ) გაედინება თვალიდან სკლერალურ სისხლძარღვებში (ეპისკლერალურ ვენებში). რადგან თვალის კაკლის წინა მოცულობაში სითხის დინებისადმი ჰიდრავლიკური წინააღმდეგობა მცირეა, შესაბამისად წნევეთა სახეობაც ამ მოცულობაში ძალიან მცირეა. წყლისებური ნამის წარმოება და მისი გაწოვის სიჩქარე დამოკიდებულია თვალის კაკლის წინა მოცულობაში არსებული წნევის დონეზე[4]. სტაციონალურ პირობებში თვალის კაკლის ამ მოცულობაში მყარდება გარკვეული დონის წნევა P_2= const, რომელიც განსზღვრავს წყლისებური ნამის ხარჯს. თვალის ამ არეში არსებული წნევის კონკრეტული გადანაწილება ($P = P_2 + \Delta P$) საკმაოდ რთულია მისი აგებულების (სტრუქტურული) გეომეტრიის სირთულის გამო, თუმცა საშუალოდ აქ წნევა მცირედ განსხვავდება წნევის მუდმივი $P = P_2$ მუდმივი მნიშვნელობისგან.

ISSN 1512-1461

თუ მემბრანა, რომელიც გამოყოფს თვალის წინა და უკანა მოცულობებს, აბსოლიტურად მოქნილია, მაშინ ორივე უბანში არსებული სითხეების წნევა ერთმანეთის ტოლი უნდა იყოს. ამ შემთხვევაში თვალის კაკლის შიგნით არსებული წნევა ΔP წნევის სიზუსტით მუდმივია და $P_0=P_1=P_2$. P_0 სიდიდეს ბუნებრივია ვუწოდოთ თვალშიდა წნევა (თშწ). გამყოფი მემბრანის სიხისტის მკვეთრმა ცვლილებამ შეიძლება გამოიწვიოს თვალის წინა და უკანა მოცულობებში წნევათა არსებითი განსხვავება $P_1 \neq P_2$. დღეს–დღეობით ითვლება, რომ ასეთი სიტუაცია ნაკლებად ალბათურია და თვალი ყოველთვის ხასიათდება თშწ – ის ერთი მნიშვნელობით (სიდიდით).

ოფტალმოტონუსის (წნევა, რომელსაც თვალშიგა სითხე ახდენს თვალის კედელზე) დონე მნიშვნელოვან გავლენას ახდენს თვალში მიმდინარე სხვადასხვა პროცესებზე (გლაუკომის განვითარება, ცხაურორვანი მემბრანის გაღუნვა, სისხლძარღვოვანი სისტემის წინაღობა, თვალის ზომა და სხვ.). მისი ნორმიდან გადახრა განპირობებულია თვალის კაკლის გარსების დრეკადი თვისებების ცვლილებით (ასაკთან დაკავშირებით ან თვალზე ჩატარებული ოპერაციის გამო), შეწოვა, გაწოვის მექანიზმის ფუნქციონირების დარღვევით, თვალის მკვებავ სისხლძარღვებში წნევის ცვლილებით და სხვა [9]. ამასთან დაკავშირებით თშწ–ის დონის ნორმიდან გადახრის რეგულირებას ძალიან დიდი მნიშვნელობა აქვს თვალის დაავადებათა დიაგნოსტიკასა და მკურნალობის მეთოდების შემუშავებაში.

ამრიგად თვალი ეს არის მრავალშრიანი მოქნილი გარსი, რომელიც შევსებულია რამოდენიმე კომპონენტისგან შედგენილი სითხით. ეს გარსი ბრუნავს თვალბუდის ბლანტ სითხეში მაბრუნებელი მომენტის მოქმედებით, რომელიც აღიძვრება თვალის კაკალთან დაკავშირებული სამი წყვილი კუნთის საშუალებით. სკლერისა და სისხლძარღვოვანი გარსების მექანიკური თვისებების კვლევის დროს მოსახერხებელია გამოვიყენოთ კოორდინატთა სისტემა, რომლის სათავეც დაკავშირებულია თვალის კაკლის ზედაპირის შუა წერტილთან, x_1- ღერძი მიმართულია მერიდიანის მხების გასწვრივ, x_2- თვალის ეკვატორის მხების გასწვრივ, ხოლო x_3- ქსოვილის სისქის გასწვრივ. თვალი x_1- ღერძის მიმართულებით დაყოფილია ერთდაიგივე სისქის სამ სარტყელად: I –წინა, II - ეკვატორიალური, III - უკანა პოლუსის (იხილე ნახ.2)

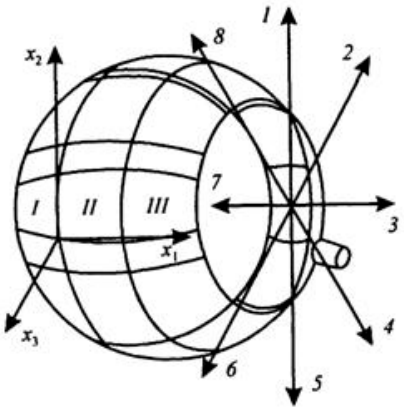

ნახ.2 თვალის სარტყელები და ზონები.

ISSN 1512-1461

I და II სარტყელებისთვის დამახასიათებელია გასწვრივი და განივი მიმართულებით კოლაგენის ბოჭკოების მჭიდრო ჩალაგება. II – სარტყელში გვაქვს სხვადასხვა მიმართულების ბოჭკოები დამახასიათებელი ტალღურობით. ბოჭკოების ტალღურობა და მიმართულებების ცვლილება კიდევ უფრო იზრდება III - სარტყელში და უკანა პოლუსის არეში. სკლერის შემადგენელი მასალის სიხისტე განსხვავებულია სარტყელების მიხედვით, რაც კარგად ჩანს ნახ.3–ზე.

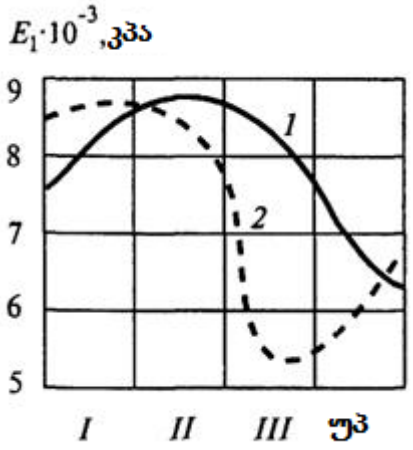

ნახ.3 ნორმალური და ახლომხედველი თვალის სხვადასხვა სარტყელში ნორმალური დრეკადობის მოდულის მნიშვნელობები, როდესაც თშწ= 2.67კპა. ადაპტირებულია [7]–დან.

I - სარტყელში დეფორმაციების ფარდობა $\varepsilon_1/\varepsilon_2$ = 0.2, II, III სარტყელებში და უკანა პოლუსთან კი შეადგენენ 1.2, 1.25, და 1 შესაბამისად. აქედან გამომდინარე თვალშიდა წნევის აწევისას სკლერა უფრო მეტად იჭიმება წინა–უკანა მიმართულებით, ვიდრე ეკვატორული მიმართულებით. წარმოსახვით 8 ზონად დაყოფილი თვალი, როგორც ეს ნახ.2–ზეა ნჩვენები, ამ ზონებში მიმაგრებულია შესაბამისად ზედა, შიდა, ქვედა და გარეგანი თვალის მამოძრავებელი კუნთები. ახლოს მდებარე საგნების დათვალიერების დროს გარეგანი კუნთის სკლერაზე დატვირთვის სიდიდე იზრდება და ზონა 7–ში ქსოვილი უფრო ხისტი ხდება. შიდა კუნთის მხრიდან დატვირთვის შემცირებისას ზონა 3–ში ქსოვილის მოქნილობა იზრდება. რაც შეეხება სისხლძარღვოვან გარსს, რომელიც შიდა მხრიდან მინისებური სხეულის, ხოლო გარედან თვალბუდის სითხის წნევათა ზემოქმედებას, შედეგად იგი იმყოფება ორმხრივი გაჭიმვის მდგომარეობაში. II და III სარტყელებში სისხლძარღვოვანი გარსის დრეკადობის მოდული E_2 მეტია I – სარტყლის დრეკადობის E_1 მოდულზე. სკლერალური გარსის არეს, რომელიც მოიცავს მხედველობის ნერვის დისკოს ზონას საინტერესოა ბიომექანიკის თვალსაზრისით. იგი უკნიდან ფარავს მხედველობის ნერვის სკლელალურ ხვრელს და წარმოადგენს მთავარ საყრდენს მასში გამავალი მერვული ბოჭკოებისთვის. ოპტიკური დისკო ან დაცხლირული ფირფიტა დასუსტებულია დიდი რაოდენობის ხვრელებით, (დაახლოებით 700–მდე), რომელიც მთელი ფირფიტის $^2/_3$ –ს შეადგენს. დაცხლირული ფირფიტის გაღუნვა (მხედველობის ნერვის ოპტიკური დისკოს ექსკავაცია), არხების ძვრა და დეფორმაცია დაიმზირება თშწ–ს მომატებისას, რაც იწვევს ნერვული ბოჭკოების შეკუმშვას და შემდგომ ატროფიას [7].

ISSN 1512-1461

როგორც ზემოთ იყო აღნიშნული თვალის კაკლის ფორმას განაპირობებს მასში არსებული წნევა, სხვა სიტყვებით რომ ვთქვათ, თვალის რბილი ქსოვილი მანქანის საბურავივით ან ჰაერბურთივით არის „გაბერილი“». თვალის შიგნით „ტუმბო“, რომელსაც ცილიარულ სხეულს უწოდებენ, სისხლძარღვებიდან თვალში გადატუმბავს სითხეს, რომელსაც ინტრაოკულარული სითხე ან წყლისებური ნამი ეწოდება. სითხე ცირკულირებს თვალში და კვებავს თვალის შიგნით მდებარე ცოცხალ სტრუქტურებს, რის შემდეგაც ტრაბეკულების — ფილტრაციის მწარმოებელი სტრუქტურების — საშუალებით სისხლის ნაკადში ბრუნდება.

როდესაც ამა თუ იმ მიზეზის გამო ტრაბეკულების დახშობა ან შევიწროება ხდება, თვალშიდა წნევა იზრდება და საბოლოოდ იწყება თვალის კაკლის უკანა ზედაპირზე არსებული ნერვული ბოჭკოების დაზიანება. ასეთ მდგომარეობას ღიაკუთხიანი გლაუკომა ეწოდება და ის არის ყველა სხვა შემთხვევათა 90 პროცენტის გამომწვევი (იხ. ნახ.4)

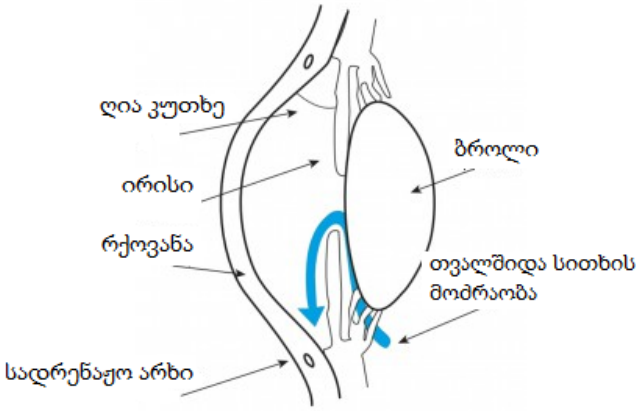

ნახ. 4. ღიაკუთხიანი გლაუკომის სქემატური სურათი ადაპტირებულია [6]–დან

თვალშიდა წნევა, რომელიც ინტრაოკულარული წნევის სახელით არის ცნობილი, შეიძლება დღის განმავლობაში იცვლებოდეს და მასზე გავლენას ახდენდეს მრავალი ფაქტორი, მაგალითად გულისცემა, მიღებული სითხის რაოდენობა და სხეულის მდგომარეობა (წევს, დგას თუ ზის ადამიანი). ასეთი ბუნებრივი ცვლილებები თვალის არანაირ დაზიანებას არ იწვევს. თვალშიდა წნევის მომატება თავისთავად არ ნიშნავს, რომ ადამიანს გლაუკომა აქვს, რადგან თვალის „ნორმალური“ წნევა სხვადასხვა ადამიანს სხვადასხვა აქვს. და მაინც, მაღალი თვალშიდა წნევა გლაუკომისთვის დამახასიათებელ სიმპტომთაგან ერთ-ერთია.ღია კუთხოვანი გლაუკომა დაკავშირებულია თვალის სადრენაჟო სისტემაში პროგრესირებად დეგენერაციულ ცვლილებებთან. ავადყოფები უჩივიან სისავსის შეგრძნებას თვალში, თავის ტკივილს, დაბინდულ მხედველობას, სინათლეზე გახედვისას რგოლების გაჩენას. ბიომიკროსკოპიის დროს – ფერადი გარსის დისტროფია და პიგმენტური ქობის მთლიანობის დარღვევა გუგის კიდეზე. დაავადების საწყის სტადიაში თვალის შიდა წნევის მომატება ცვალებადია. მხედველობის ველის ცვლილებები წარმოიქმნება რამოდენიმე წლის შემდეგ. მხედველობა თანდათანობით უარესდება, თითქმის სიბრმავის განვითარებამდე. ღია კუთხოვანი გლაუკომის ფორმებია: პირველადი,

ISSN 1512-1461

ფსევდოექსფოლიატიური და პიგმენტური. გლაუკომის იშვიათ ფორმას მწვავე ანუ დახურულკუთხიან გლაუკომას უწოდებენ (იხ.ნახ. 5).

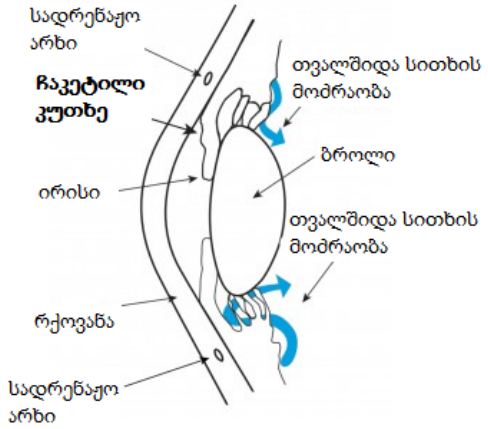

ნახ. 5 დახურულკუთხიანი გლაუკომა. ადაპტირებულია [6]–დან.

ღიაკუთხიანი გლაუკომისგან განსხვავებით, დახურულ კუთხოვანი გლაუკომა უფრო იშვიათად გვხვდება. ამ დროს დაავადება იწყება მწვავე ან ქვემწვავე შეტევით, რასაც ახლავს მწვავე ტკივლი თვალისა და თავის არეში, საერთო სისუსტე, გულისრევა და ღებინება. რქოვანა გარსი შეშუპებულია, გუგა შევიწროებულია. ფერადი გარსი და მხედველობის ნერვის დისკო შეშუპებულია, არამკაფიო კონტურებით. თვალის შიდა წნევა მატულობს 60 – 80 მმ.ვწყ.სვ. – მდე; მხედველობა მკვეთრად დაქვეითებულია. დახურულ კუთხოვანი გლაუკომის ფორმებია: მწვავე შეტევითი და ქრონიკული. დახურულკუთხიანი გლაუკომის დროს უკანა საკნიდან წყლისებური ნამის გადასვლა წინა საკანში შეფერხებული ან სრულად ბლოკირებულია ფერადი გარსის და ბროლის წინ გადანაცვლების გამო. თვალშიგა სითხის დინების სრული ბლოკის შემთხვევაში ვითარდება გლაუკომის მწვავე შეტევა, რომლის მაპროვოცირებელ ფაქტორებს მიეკუთვნება: სტრესი, გუგის მედიკამენტოზური გაფართოვება (ვიწრო წინა საკნის არსებობისას), დიდი რაოდენობით სითხის მიღება. მდგომარეობა მოითხოვს ოფთალმოლოგის დაუყოვნებლივ ჩარევას და თშწ–ის დაქვეითებას. თუ ავადმყოფმა პირველი სიმპტომების გამოვლენიდან რამდენიმე საათში არ იმკურნალა, ხშირად, ამას შეიძლება დაბრმავება მოჰყვეს. არსებობს გლაუკომის სხვა ფორმა, რომელსაც მეორადი გლაუკომა ეწოდება. როგორც სახელი გვიჩვენებს, ის გამოწვეულია თვალში სხვა სახის ცვლილებებით, მაგალითად სიმსივნით, კატარაქტით ან თვალის ტრავმით. ადამიანთა შედარებით მცირე რაოდენობას აღენიშნება მეოთხე ტიპის — თანდაყოლილი გლაუკომა. ამ ტიპის გლაუკომა ბავშვს დაბადებისთანავე აქვს ან დაბადებიდან ცოტა ხნის შემდეგ იჩენს თავს. დაავადებულ ბავშვს აქვს გადიდებული თვალის კაკალი და სინათლისადმი მომატებული მგრძნობელობა. ყველას თვალის კაკლის უკანა კედელზე გვაქვს ბრმა ხალი. ბადურაზე ეს ხალი მდებარეობს იქ, სადაც ნერვული ბოჭკოები ერთიანდებიან და თვალის ნერვს ქმნიან. მასში არ არის ფოტორეცეპტორები. ადამიანი არანაირად არ გრძნობს ამ ხალის არსებობას, რადგან ტვინს აქვს უნარი, მის მიერ აღქმულ სურათში შეავსოს დანაკლისი. ტვინის სწორედ ეს უნარი ხდის გლაუკომას ასე საშიშ დაავადებად.

ISSN 1512-1461

სამწუხაროდ, გლაუკომის ამოცნობა რომელიმე ერთი კონკრეტული ანალიზის გაკეთებით შეუძლებელია. ტონომეტრის სახელწოდებით ცნობილი ხელსაწყოს გამოყენებით თვალის ექიმს შეუძლია დაიწყოს თვალშიდა სითხის წნევის გამოკვლევა. ინსტრუმენტით რქოვანა გარსს, ანუ თვალის წინა ნაწილს, ნაზად ბრტყელ ფორმას აძლევენ. ზომავენ ძალას, რომელიც ამ პროცედურის შესრულებას დასჭირდა და ამგვარად შეიძლება დაადგინონ ინტრაოკულარული წნევა. თვალის ექიმს შეუძლია გლაუკომის ნიშნების არსებობა შეამოწმოს იმ ინსტრუმენტების გამოყენებით, რომელთა საშუალებითაც შეიძლება თვალის თავის ტვინთან დამაკავშირებელ ნერვეულ სტრუქტურებში ქსოვილთა დაზიანების აღმოჩენა[10]. გლაუკომის ამოსაცნობად იყენებენ კიდევ ერთ მეთოდს, რომელსაც მხედველობის ველის გამოკვლევა ეწოდება. ადამიანი უყურებს ჩაღრმავებულ ნახევარსფეროს, რომელშიც არის კარგად განათებული თეთრი პატარა წერტილი. როდესაც პაციენტი ამ პატარა თეთრ წერტილს ხედავს, ღილაკს აჭერს თითს. იმ შემთხვევაში, თუ ადამიანი, რომელსაც გამოკვლევა უტარდება, ვერ ხედავს თეთრ წერტილს მაშინ, როცა ეს წერტილი მხედველობის ველის კიდეებში ექცევა, მას შეიძლება გლაუკომა ჰქონდეს. ამჟამად მუშაობენ ახალი ინსტრუმენტების შექმნაზე, რომლებიც გარკვეულწილად გაამარტივებს ამ დამღლელ პროცედურას.

ნებისმიერი ფორმის გლაუკომის განვითარება იწვევს მხედველობის დარღვევის შეუქცევად პროცესს. თავდაპირველად უარესდება პერიფერიული მხედველობა. თუ თვალის შიდა წნევა იზრდება და პაციენტი არ მკურნალობს, მაშინ მხედველობა თანდათან უარესდება და საბოლოოდ ვითარდება სიბრმავე. გლაუკომისას ნერვის დაზიანება და მხედველობის დაქვეითება ვეღარ აღდგება ბოლომდე, მაგრამ არსებობს მკურნალობის მეთოდები, რომლის საშუალებითაც დაავადების პროგრესირება ფერხდება. მკურნალობის შედეგად მცირდება თვალის შიდა წნევა, რაც აფერხებს მხედველობის ნერვის დაზიანებას. მკურნალობა მოიცავს თვალის წვეთების და ტაბლეტირებული მედიკამენტების გამოყენებას. ასევე შესაძლებელია ლაზერული ან ქირურგიული კორექცია (იხ. ნახ.6,7).

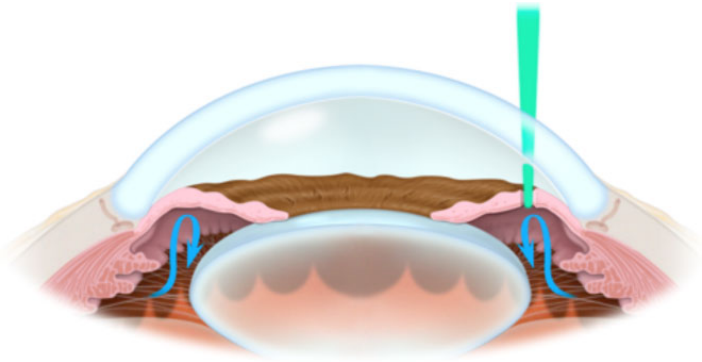

ნახ.6 დახურულკუთხიანი გლაუკომის მკურნალობა ლაზერის სხივით – ირიდოტომია

ISSN 1512-1461

ირიდოტომია კეთდება დახურულკუთხიანი გლაუკომის დროს, ამბულატორიულად (5–10 წუთში), მექანიკური ეფექტის მქონე ND: YAG ლაზერით და წარმოადგენს უმტკივნეულო პროცედურას. მაღალი ენერგიის ლაზერის სხივით ფერად გარსში ხდება ხვრელის წარმოქმნა, რათა შეიქმნას დამატებითი, ალტერნატიური გზა წყლისებური ნამის უკანა საკნიდან წინა საკანში დინებისთვის.

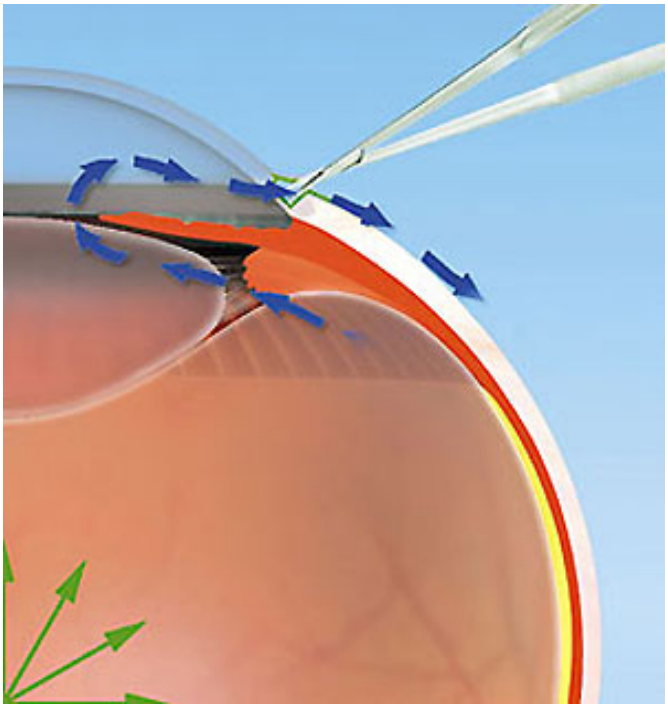

ნახ.7 ქირურგიული ოპერაცია – ღრმა შეუღწევადი სკლერეკტომია.

ზოგიერთ შემთხვევაში ლაზერის საშუალებითაც კი შეუძლებელია გლაუკომის მკურნალობა. თშწ–ის ნორმალიზაციის ეფექტური მეთოდია ე.წ. ღრმა შეუღწევადი სკლერეკტომია. ამ ოპერაციის დროს რქოვანა გარსის პერიფერიულ უბანში იქმნება ხელოვნური არხი თვალშიგა სითხის გასაწოვად. ამ მეთოდით შესაძლებელია გლაუკომის ყველა ფორმის მკურნალობა.

წინამდებარე მიმოხილვითი ნაშრომი შეიძლება გამოვიყენოთ, როგორც მეთოდური მასალა სამედიცინო სასწავლებლების სტუდენტებისათვის, რათა ოპტიმალურად გამოიყენონ თანამედროვე ბიომექანიკის თეორიული და პრაქტიკული შედეგები კლინიკურ პრაქტიკაში როგორც დაავადებათა დიაგნოსტიკაში ასევე მკურნალობაში.

ISSN 1512-1461

ლიტერატურა:

1. Бауэр С. М, Воронкова Е. Б. - Модели теории оболочек и пластин в задачах офталмологии Вестник СПбГУ. 2014, Сер. 1. Т. 1 (59). Вып. 3.
2. Золотухина Л.А. О деформации многослойной решетчатой пластинки диска зрительного нерва. Российский журн. био механики.; 2008, 4(42),40–6.
3. Иомдина Е.Н., . Бауэр С.М, . Котляр К.Е– Биомеханика глаза: теоретические аспекти и клинические приложения. 2015
4. Любимов Г.А., Моисеева И.Н., Штейн А.А., Иомдина Е.Н., Назаренко Л.А. Об оценке величины оттока жидкости из глаза с помощью модифицированного метода тонографии. Российский журнал биомеханики. 2012,16(2); 8–20.
5. Страхов В.В., Алексеев В.В. Патогенез первичной глаукомы — все или ничего. Глаукома.2009, 2;40–52.
6. Amini R., Barocas V.H. Anterior chamber angle opening during corneoscleral indentation: the mechanism of whole eye globe deformation and the importance of the limbus. Invest Ophthalmol. Vis. Sci.; 2009, 50, 5288–94.
7. Carbonaro F., Hysi P.G., Fahy S.J., Nag A., Hammond C.J. Optic disc planimetry, corneal hysteresis, central corneal thickness, and intraocular pressure as risk factors for glaucoma. Am. J. Ophthalmol. 2014;
8. Ebneter A., Wagels B., Zinkernagel M.S. Non-invasive biometric assessment of ocular rigidity in glaucoma patients and controls. Eye (Lond);2009, 23(3): 606–11.
9. Girard M. J. A., Downs J. C., Burgoyne C. F. et al. Scleral Biomechanics in Glaucoma. XIX Biennial ISER Meeting. Montreal.;155. 2010
10. Medeiros F.A., Weinreb R.N. Evaluation of the influence of corneal biomechanical properties on intraocular pressure measurements using the Ocular Response Analyzer.J. Glaucoma. 2006, 15(5); 364–70.
11. Scarcelli G., Kling S., Quijano E., Pineda R., Marcos S., Yun S.H. Brillouin microscopy of collagen crosslinking: noncontact depth-dependent analysis of corneal elastic modulus. Invest. Ophthalmol. Vis. Sci. 2014,54 (2): 1418-1425. 25.

Article received: 2017-06-04

ISSN 1512-1461